OP ND AKTUELL

Orthopädie | Unfallchirurgie | Praxis | Klinik | Neuss | Düsseldorf

02
Editorial

03
Knie | Kombinationsverletzungen des hinteren Kreuzbandes

05
Knie | Ligament Balancing bei TEP

08
Management | Funktionsrollen

12
Knie | Pilzinfektion bei TEP

14
Ellenbogen | Snapping Trizeps Syndrom

16
Knie | Postmeniskektomie-Syndrom

19
Fuß | Osteochondrale Läsion Talus

Newsletter #37

Editorial

Wie messen wir Qualität?

Liebe Kolleginnen und Kollegen,
liebe Leserinnen und Leser,

wie können wir die Qualität unserer täglichen Arbeit messen? Jeder hat ja so seine eigene Wahrnehmung… und wenn es so einigermaßen läuft in Praxis und Klinik, hat man eher keine Tendenz, das eigene Tun regelmäßig zu hinterfragen… es kostet Zeit und Mühe, und manchmal erkennt man sogar, dass die eigene Routine doch hin und wieder holprig ist.
Das Stichwort heißt Qualitätsmanagement (QM), viele Daten, viele Prozessbeschreibungen, akribische Detailarbeit… glücklicherweise finden sich Mitarbeiter und Ärzte, die ein gewisses Faible für solche Inhalte haben und denen das sogar Spaß macht… und da wir in Deutschland leben und arbeiten, kommen wir um dieses Monitoring gar nicht herum.
Als OPND wollen wir dies aktiv gestalten und lassen uns dabei auch extern prüfen. Der Neusser Standort ist seit Jahren TÜV zertifiziert, es finden regelmäßige sog. Audits dazu statt, in denen alle Prozesse auf dem Prüfstand sind. Auch Düsseldorf hat die ersten Hürden als neuer Standort genommen, wir stehen kurz vor der Zertifizierung.

Was könnte Sie nun davon interessieren?
Wir haben im letzten Jahr Befragungen der Mitarbeiter, der Patienten und der Zuweiser (da werden sicher viele unter den Lesern des Newsletters sein) durchgeführt…
Die Rückmeldungen waren unter dem Strich durchweg positiv. Das freut uns natürlich sehr, ist aber auch Ansporn, die Zusammenarbeit weiterhin produktiv zu gestalten.

Im Detail…
wichtig für uns ist die Rückmeldung, dass wir als operative Einrichtung gesehen werden, d.h. Zuweisung vor allem zur OP bei schon gesicherter oder vermuteter OP-Indikation. Dabei freut uns, dass in der OPND eine hohe Fachkompetenz gesehen wird und dass wir Abnehmer auch für komplexe Fälle sind.
Erfreulich ist auch, dass die gemeinsamen Patienten dem Zuweiser wohl auch eine hohe Zufriedenheit zurückspiegeln.
Wie sieht es mit dem Thema Konkurrenz aus? Ein sehr sensibles Thema, und zumindest unter den Befragungsrücklaufern wird die OPND nicht als direkter Mitbewerber zum eigenen Tun gesehen. Dieser Eindruck ist uns sehr wichtig, weil wir das Verhältnis zum Zuweiser eben nicht als Konkurrenz, sondern als Synergie begreifen.
Auch im Vergleich zum Krankenhaus schneidet die OPND positiv ab, insbesondere für die Punkte Patientenzufriedenheit, Kommunikation und Anonymität.

Wichtig für uns ist die Rückmeldung, dass wir als operative Einrichtung gesehen werden.

Wo besteht für uns Verbesserungspotential?
Die persönliche Kontaktaufnahme ist für viele Kollegen gut, aber sicher noch ausbaufähig… bitte sprechen Sie den Kollegen gerne direkt an, sei es telefonisch oder per Mail. Dabei dürfen und sollen gerne alle Themen genannt werden, die aus Zuweisersicht optimierungsfähig sind, sei es Nachbehandlung oder andere administrative Dinge. Wir sind dankbar für diese wertvollen Hinweise!

Wir sehen es als Aufgabe, diese Punkte zu verbessern und arbeiten daran.

Ich wünsche Ihnen viel Freude beim Lesen des Newsletters.

Frank Reichwein

Operative Behandlungsstrategien bei akuten Kombinationsverletzungen des hinteren Kreuzbandes

Tobias Gensior

Bei isolierter hinterer Kreuzbandruptur (HKB) ist aufgrund guter funktioneller Langzeitergebnisse ein konservativer Therapieversuch gerechtfertigt. Eine Operationsindikation besteht bei symptomatischer Instabilität in der chronischen Verletzungsphase. In dieser Situation kommen Bandersatzplastiken zum Einsatz.

Bei Kombinationsverletzungen des HKB mit peripheren Strukturen (HKB + posterolateral; HKB + posteromedial) erhöht sich die Instabilität des Kniegelenkes. Die konservative Behandlung dieser kombinierten Instabilitäten führt häufig zu unbefriedigenden Ergebnissen, sodass eine operative Behandlung innerhalb von 14 Tagen nach Trauma empfohlen wird. Vergleichende, prospektive Studien hierzu existieren allerdings nicht, sodass es sich bei diesen Therapieempfehlungen um Expertenmeinungen handelt.
Vergleichsweise gut untersucht ist die Akuttherapie posterolateraler Strukturen. Eine alleinige Naht zeigt hohe Instabilitätsraten von 38 % im Vergleich zu 9 % bei additiver Bandaugmentation. Isolierte Verletzungen des medialen Kollateralbandapparates, in Abhängigkeit der Verletzungsschwere, können konservativ behandelt werden. Bei Multiligamentverletzungen wird auch hier eine operative Therapie empfohlen.

Bei Kombinationsverletzungen des HKB mit peripheren Strukturen erhöht sich die Instabilität des Kniegelenkes.

Klassifikation kombinierter HKB Verletzungen

Am weitesten verbreitet ist die Klassifikation akuter HKB Verletzungen nach Cooper.

- **Grad 1:** Isolierte Verletzung des HKB oder der posterolateralen Ecke
- **Grad 2:** Kombinierte HKB-Ruptur ohne vermehrte mediale/laterale Aufklappbarkeit in voller Extension, jedoch in 30° Flexion
- **Grad 3:** Grad-2-Verletzung mit medialer/ lateraler Instabilität in Streckung
- **Grad 4:** Komplette Luxation

Grad 3- oder Grad 4-Verletzungen werden operativ behandelt. Bei Grad-2-Verletzungen hängt die Entscheidung für bzw. gegen einen konservativen Therapieversuch von weiteren Parametern ab. Dazu gehören intraartikuläre Begleitläsionen oder Begleitumstände des Patienten (Mehrfachverletztungen, u.ä.).

Daraus ergeben sich zusammenfassend folgende Indikationen zur operativen Akuttherapie:

- HKB-Ruptur und Ruptur des Innenbandkomplexes
- HKB-Ruptur und Ruptur der posterolateralen Strukturen (Außenbandkomplex, Popliteussehne, Lig. popliteofibulare, posterolaterale Kapsel, Sehnenavulsion des M. biceps femoris)
- (Knieluxation)

Banderhaltende Operationstechnik des HKB

Bandersatzplastiken unter Verwendung von Sehnentransplantaten stellen weiterhin den Goldstandard in der Therapie der hinteren Kreuzbandinstabilitäten dar. Durch eine Weiterentwicklung arthroskopischer Operationstechniken und Nahtmaterialien haben banderhaltende Therapiekonzepte zuletzt wieder an Bedeutung gewonnen. Das bei Kniegelenkluxationen etablierte Konzept des Ligament-Bracing (= fadenaugmentierte Primärnähte) kann auch in der **Akuttherapie** von HKB-Rupturen erfolgreich angewendet werden. Langzeitergebnisse aktueller Versorgungsstudien zu diesem Vorgehen stehen jedoch noch aus. Ein Versagen des Banderhalts lässt sich in der Regel jedoch einfach revidieren.
Potenzielle Vorteile einer direkten Naht in Kombination mit Ligament-Bracing sind der Erhalt der Reststruktur des Bandes, der Propriozeption sowie die fehlende Sehnenentnahmemorbidität. Die hohe Primärstabilität während der initialen Heilungsphase erlaubt zudem eine aggressivere Nachbehandlung im Vergleich zu konventionellen, restriktiven HKB Nachbehandlungsprotokollen.

Ziel des Operationsverfahrens ist die Wiederherstellung der HKB Kontinuität und eine zielgerichtete, stabile Fadenaugmentation aus nicht-resorbierbarem Fadenmaterial in der akuten Verletzungsphase. Aufgrund der raschen Retraktion der Bandstrukturen ist eine operative Versorgung innerhalb von 14 Tagen erforderlich.
Bei tibialen oder femoralen Avulsionsverletzungen wird der HKB-Stumpf mit reißfestem Fadenmaterial armiert. Über femorale bzw. tibiale Bohrkanäle kann dann der armierte HKB Stumpf reponiert werden. Anschließend wird das Konstrukt durch ein im anatomischen Bandverlauf aufgespanntes und extrakortikal befestigtes Fadentape augmentiert („Ligament-Bracing"). Bei gut adaptierenden, intraligamentären Rupturen erfolgt keine HKB-Naht, sondern ausschließlich ein Ligament-Bracing (Abb. 1 und 2).

Als Nächstes werden die Verletzungen der Peripherie stabilisiert. Die Versorgungstechnik richtet sich dabei nach der Lokalisation und Verletzungsschwere sowie Qualität der betroffenen Strukturen. Ziel ist die Wiederherstellung der Bandkontinuität im Falle einer intraligamentären Verletzung bzw. die knöcherne Reinsertion bei tibialen oder femoralen Avulsionsverletzungen des Innenband- oder Außenbandkomplexes. Aufgrund der o.g. hohen Versagensraten isolierter Primärnähte sollte posterolateral die Indikation zu eine additiven Bandplastik i.S. einer Hybridversorgung großzügig gestellt werden.

Literatur beim Verfasser

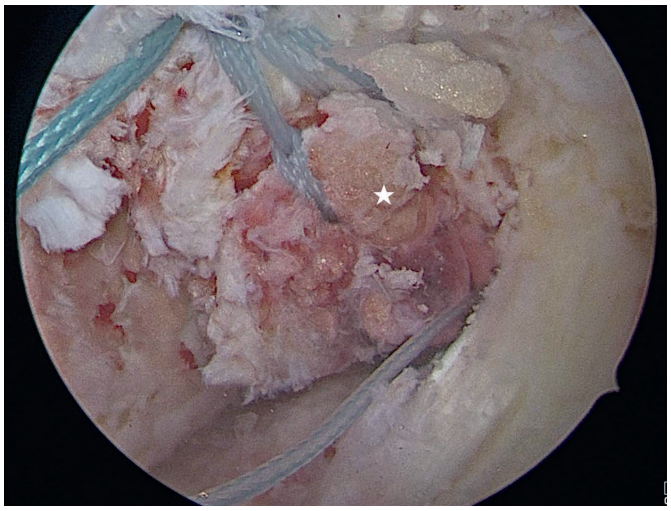

Abb. 1: Reposition des HKB (weißer Stern) an den femoralen Footprint durch Zug an den Armierungsfäden. (Quelle: Gensior TJ, Schoepp C. Operative Behandlungsstrategien bei posteromedialen oder -lateralen Kombinationsverletzungen des hinteren Kreuzbandes. Knie J 2020; 2: 186–195)

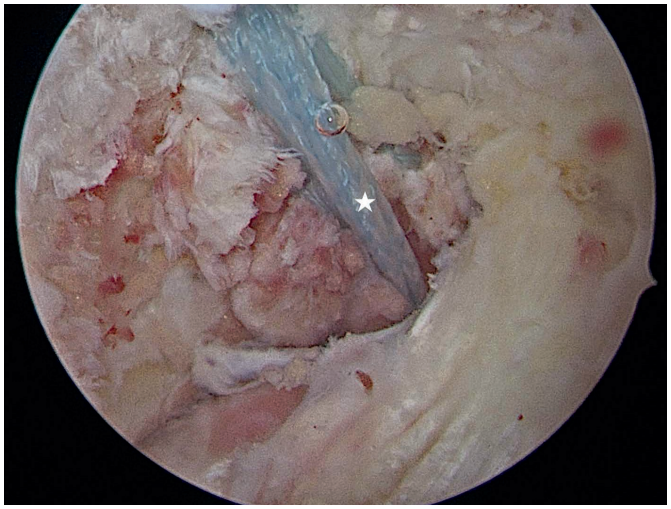

Abb. 2: Das femoral über einen extrakortikalen Button fixierte Faden-Tape wird prätibial ausgeleitet. Durch Zug an dem Tape kann die hintere Schublade aufgehoben und reponiert werden. (Quelle: Gensior TJ, Schoepp C. Operative Behandlungsstrategien bei posteromedialen oder -lateralen Kombinationsverletzungen des hinteren Kreuzbandes. Knie J 2020; 2: 186–195)

Ligament Balancing in der Knie-Total-Endoprothese: das hintere Kreuzband

Torsten Mumme

Das Ligament Balancing ist ein wichtiger Faktor bei der erfolgreichen Implantation einer Knie-Total-Endoprothese.

Das Ziel ist es, das Knie sowohl in der mechanischen Achse als auch in der Bandspannung über den gesamten Bewegungsumfang korrekt auszurichten und zu balancieren. Um dieses zu erreichen, sollten die operativen Maßnahmen zum einen zielgenau adressiert werden und zum anderen einfach, reproduzierbar und schnell durchzuführen sein. Entsprechend gilt es, die Grundsätze der Achsausrichtung und der Bandfunktionen zu verstehen.

Hinteres Kreuzband | Allgemeines:
Das hintere Kreuzband stabilisiert das Kniegelenk während des gesamten Bewegungsablaufes und verhindert v. a. ein Gleiten der Tibia nach posterior. Ebenfalls ist das hintere Kreuzband ein sekundärer Varus-, Valgus- und Rotationsstabilisator. Auch dient das hintere Kreuzband als mechanischer Widerstand und verhindert eine Hyperextension, v. a. bei defizitärer hinterer Gelenkkapsel.
Das hintere Kreuzband ist eine mediale Gelenkstruktur mit Ansatz am medialen Femurcondylus und ist somit im Varusknie kontrakt und im Valgusknie elongiert. Durch seinen breiten femoralen Ansatz fungiert es mit seinem anterioren und posterioren Anteil unterschiedlich in Extension und Flexion. Der anteriore Anteil setzt distal der Epicondylenachse am medialen Femurcondylus an und ist somit in voller Extension locker. Der posteriore Anteil des hinteren Kreuzbandes setzt posterior und proximal der Epicondylenachse am medialen Femur an und ist in Hyperextension angespannt. In Neutralstellung des Kniegelenkes sind beide Anteile relativ entspannt. Mit zunehmender Flexion spannt sich der anteriore Anteil des hinteren Kreuzbandes an, während der posteriore Anteil an Spannung verliert. (Abb. 1, Abb. 2)

Das Ziel ist es, das Knie sowohl in der mechanischen Achse als auch in der Bandspannung über den gesamten Bewegungsumfang korrekt auszurichten und zu balancieren.

Hinteres Kreuzband | kontrakt:
Da das hintere Kreuzband mit seinem Ansatz an der medialen Femurcondyle eine mediale Struktur ist, ist es im Varusknie kontrakt und im Valgusknie elongiert. Ein kontraktes hinteres Kreuzband verursacht mit zunehmender Flexion des Kniegelenkes einen Rollback des Femur, was ursächlich durch den anterioren Anteil des hinteren Kreuzbandes bedingt wird (Abb. 3).
Ein Release des kontrakten hinteren Kreuzbandes erfolgt mittels Osteotom knöchern am tibalen Ansatz (Abb. 4). Hierdurch rutscht der tibiale Ansatz des hinteren Kreuzbandes nach proximal und ermöglicht der Tibia nach posterior zu gleiten, was zu einer biomechanisch korrekten Stellung der Femur- und Tibiakomponente zueinander führt (Abb. 5).

Hinteres Kreuzband | elongiert:
Da das hintere Kreuzband eine mediale Gelenkstruktur ist, ist es im Valgusknie elongiert und möglicherweise insuffizient. Aufgrunddessen ist ein Valgusknie nach notwendigem Release der sekundären posterioren Stabilisatoren (Ligamentum collaterale laterale, posteriore laterale Gelenkkapsel und/oder der Popliteus-Sehne) oft posterior instabil. Dieses führt zu einem posterioren Gleiten der Tibia und einer vermehrten Spannung der Quadricepssehne (Abb. 6). Ebenfalls fehlen so die stabilisierenden Strukturen für die Rotation und die Tibia dreht entsprechend unter Belastung vermehrt nach außen was zu einer Lateralisation der Patella führt (Abb. 7). Hier sind dann möglicherweise „conforming plus Inlays“ oder „posterior stabilized Komponenten“ indiziert, um die fehlende posteriore Stabilität zu generieren (Abb. 8, Abb. 9).

Literatur beim Verfasser

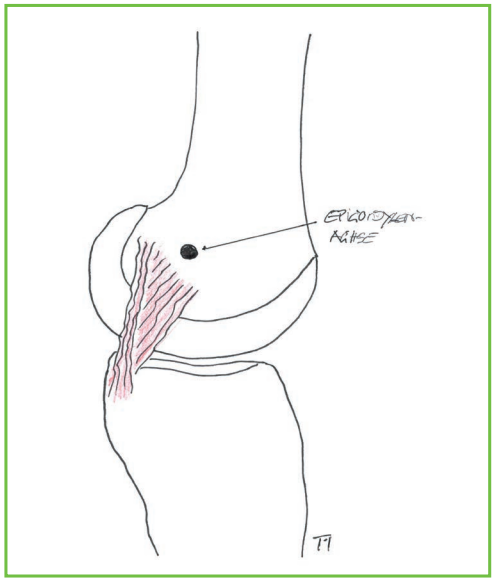

Abb. 1: Verlauf des hinteren Kreuzbandes mit seinem Ansatz am medialen Femurcondylus. Der anteriore Anteil setzt distal der Epicondylenachse an und ist relativ entspannt in Extension. Der posteriore Anteil setzt dorsal der Epicondylenachse an und spannt sich in Hyper-Extension an.

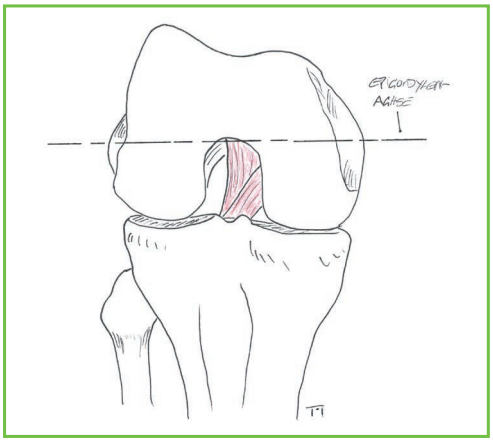

Abb. 2: In Flexion ist der anteriore Anteil des hinteren Kreuzbandes unter Spannung, der posteriore Anteil relativ entspannt.

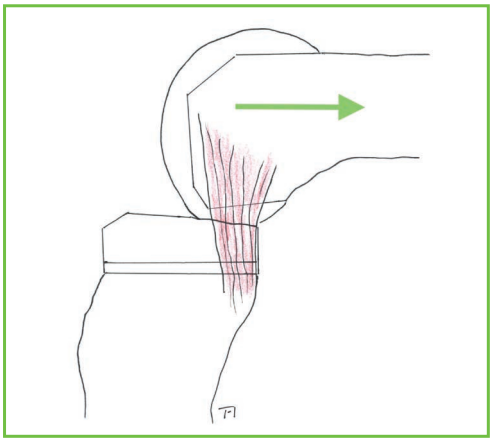

Abb. 3: Bei einem kontrakten hinteren Kreuzband (Varusknie) kommt es v. a. durch den anterioren Anteil zu einem vermehrten posterioren Rollback des Femur bei zunehmender Flexion.

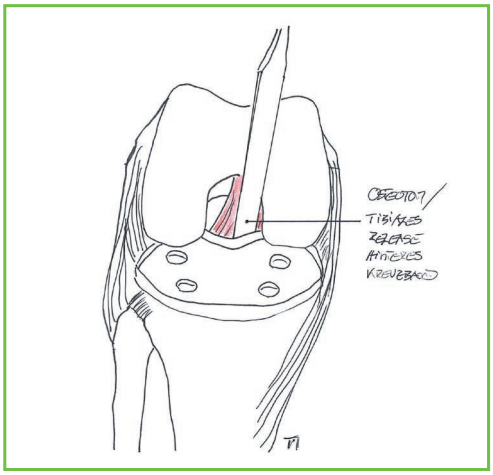

Abb. 4: Ein notwendiges Release des kontrakten hinteren Kreuzbandes erfolgt mit dem Osteotom mittels kleiner Knochenschuppe am tibialen Ansatz.

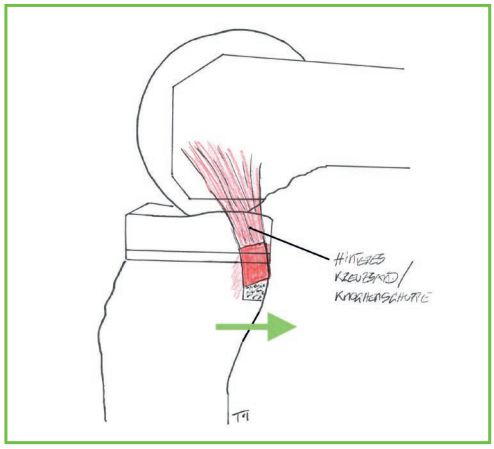

Abb. 5: Das knöcherne Release des kontrakten hinteren Kreuzbandes ermöglicht der Tibia ein posteriores Gleiten mit nachfolgend biomechanischer femoro-tibialer Stellung.

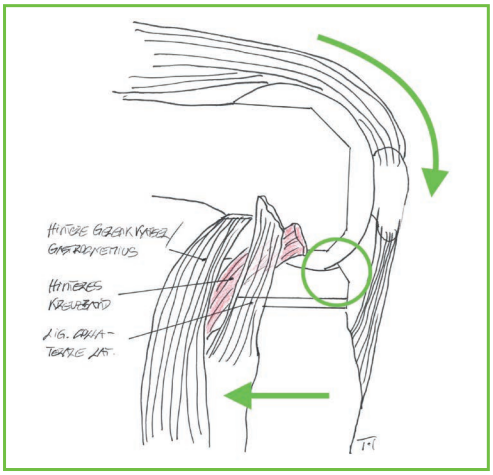

Abb. 6: Bei einem elongierten hinterem Kreuzband (Valgusknie) und einem möglicherweise notwendigem lat. Release (Lig. collaterale laterale, Popliteussehne, posteriore laterale Gelenkkapsel) kommt es zu einem vermehrten nach hinten „Sacken" der Tibia.
Dieses führt zu einer vermehrten unphysiologischen Quadricepsspannung.

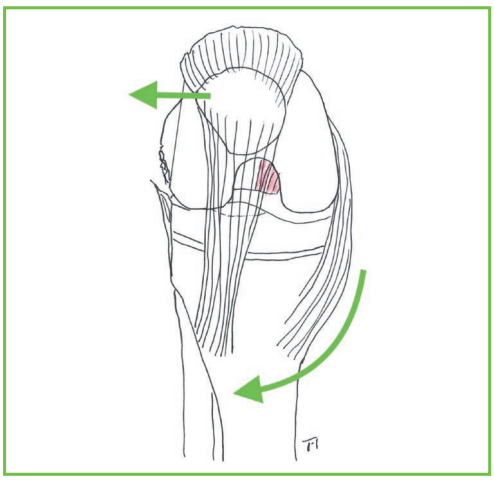

Abb. 7: Bei einem elongierten hinterem Kreuzband (Valgusknie) und einem möglicherweise notwendigem lat. Release (Lig. collaterale laterale, Popliteussehne, posteriore laterale Gelenkkapsel) rotiert die Tibia unter Belastung vermehrt nach extern und verursacht ein unphysiologisches laterales Tracking der Patella.

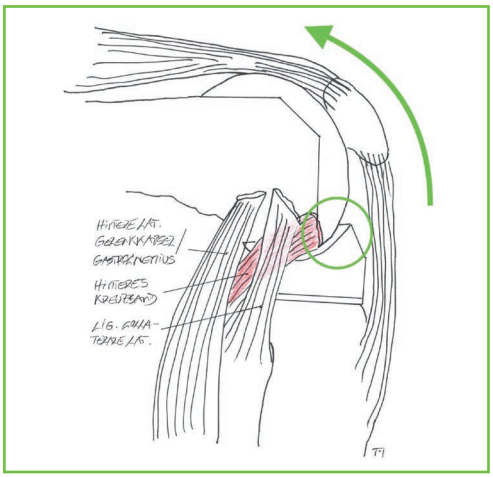

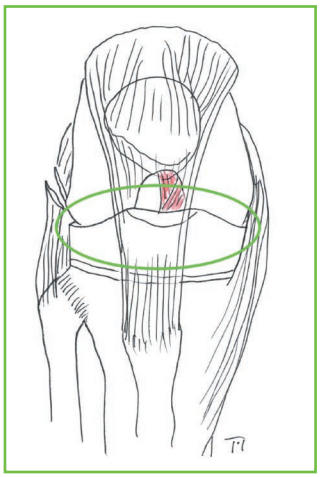

Abb. 8 und 9: im instabilen Valgusknie sind möglicherweise „conforming plus Inlays" oder „posterior stabilized Komponenten" indiziert, um die fehlende posteriore Stabilität zu generieren.

Funktionsrollen in Arztpraxen und OP-Zentren

Carolin Medawar

Neben der Tätigkeit mit und am Patienten bestehen zahlreiche weitere Aufgaben für Gesellschafter und Mitarbeiter in einem Medizinunternehmen wie einer Arztpraxis oder einem OP-Zentrum. Diese umfassen neben Hygiene auch Bereiche des Arbeitsschutzes, des Datenschutzes und dem Umgang mit Medizinprodukten. Wenn die Gesellschafter eines Medizinunternehmens selbst die ärztliche Tätigkeit ausüben, bleibt wenig Zeit neben der Unternehmensführung und der Patientenversorgung weiteren administrativen Aufgaben im Detail nachzugehen. Daher bietet sich die Verteilung der Verantwortlichkeiten auf das Team an. Aufgrund der Vielzahl dieser Nebenaufgaben und deren Facettenreichtum, ist eine reine Delegation an die Teamleitungen nicht angemessen. Sie könnte schnell zu einer Überlastung des jeweiligen Mitarbeiters in der mittleren Führungsebene führen. Vielmehr bieten sich Vorteile, weitere Mitarbeiter ohne Leitungsfunktion in die Verantwortung miteinzubeziehen. Die Mitarbeiter erhalten somit klare Zielvorgaben, das individuelle Entwicklungspotenzial kann gefördert und das Betriebszugehörigkeitsgefühl kann verstärkt werden. Zudem können somit auch flexible Arbeitszeitmodelle ausgebaut werden, da diese Zusatzaufgaben zeitlich unabhängig vom Tagesgeschäft sind. Möglichkeiten der Heimarbeit können ebenfalls erweitert werden, da diese Aufgaben nicht an Betriebszeiten des Unternehmens gebunden und zunehmend digitalisiert zu bearbeiten sind.

Im Folgenden werden die Funktionsrollen eines beispielhaften Medizinunternehmens dargestellt.

Hygiene

Hygienebeauftragter Arzt (intern)

- Fortbildung und Refresher-Kurs erforderlich
- Aufgaben:
  - Überprüfung der Einhaltung der Regeln zur Vorbeugung von nosokomialen Infektionen
  - Analyse der Statistik über post-operative Wundinfektionen
  - Supervision der Hygienekommission

Hygienebeauftragte Pflegekraft (intern)

- Fortbildung und Refresher-Kurs erforderlich
- Aufgaben:
  - Koordination und Umsetzung der regelmäßig anfallenden Aufgaben (mikrobiologische und messanalytische Untersuchung des Wassers, der Oberflächen, Maschinen und Raumlufttechnik)
  - Interne Begehungen mit Überprüfung der Einhaltung des Hygieneplans

Hygienefachkraft (extern)

- Staatlich anerkannte Weiterbildung
- Aufgaben:
  - Aktualisierung des Hygieneplans
  - Mitteilung und Umsetzung neuer Anforderungen
  - Regelmäßige Schulung sämtlicher Mitarbeiter
  - Externe Begehung mit Überprüfung der Einhaltung des Hygieneplans

Krankenhaushygieniker (extern)

- Facharzt für Hygiene und Umweltmedizin
- Aufgaben:
  - Beratung zu Hygienefragen
  - Aktualisierung des Hygieneplans
  - Mitteilung neuer Anforderungen
  - Externe Begehung mit Überprüfung der Einhaltung des Hygieneplans

Rechtliche Grundlage: Infektionsschutzgesetz (IfSG), Verordnung über die Hygiene und Infektionsprävention in medizinischen Einrichtungen (HygMedVO)
Sonstiges: Die Beratung durch einen Krankenhaushygieniker wird erst in Einrichtungen erforderlich, in denen eine den Krankenhäusern ähnliche Versorgung durchgeführt wird (z.B. Privatklinik)

Medizinproduktesicherheit

Arzt als Arbeitgeber (intern)

- keine Fortbildung erforderlich
- Aufgaben:
  - Koordination der Investitionen und Instandhaltung
  - Überwachung
  - Supervision der Aufgaben

Hersteller von Medizinprodukten (extern)

- Aufgaben:
  - Durchführung der Ersteinweisung aller Medizinprodukte
  - Zurverfügungstellung sämtlicher Begleitunterlagen
  - i.d.R. Durchführung von Wartungen

Beauftragter für Medizinprodukte (intern)

- Fortbildung nicht zwingend erforderlich
- Aufgaben:
  - Erstellung und Aktualisierung eines Bestandsverzeichnisses aller Medizinprodukte inkl. der mitgeltenden Unterlagen wie z.B. (Aufbereitungs-) Anleitungen
  - Koordination von Validierungen und Instandhaltungen
  - Koordination von regelmäßigen Prüfungen, wie der sicherheitstechnischen Kontrollen und Wartungen
  - Nachhalten von Geräteeinweisungen neuer Mitarbeiter

Rechtliche Grundlage: Medizinproduktebetreiberverordnung (MPBetreibV), Medical Device Regulation (MDR), Medizinproduktedurchführungsgesetz (MPDG)
Sonstiges: bei Betrieben mit > 20 Mitarbeitern muss eine Person zum *Beauftragten für Medizinproduktesicherheit* benannt werden, dieser muss über eine Email-Adresse auf der Website kontaktierbar sein

Arbeitsschutz

Arzt als Arbeitgeber (intern)

- keine Fortbildung erforderlich
- Aufgaben:
  - Schutz der Angestellten
  - Gewährleistung der Sicherheit der Arbeitsstätte und der Arbeitsmittel
  - Supervision der Aufgaben

Fachkraft für Arbeitssicherheit (extern)

- Staatlich oder berufsgenossenschaftlich anerkannte Weiterbildung
- Aufgaben:
  - Unterstützung bei der Umsetzung der Unfallverhütung und Arbeitssicherheit
  - Mitteilung und Umsetzung neuer Anforderungen
  - Regelmäßige Schulung sämtlicher Mitarbeiter
  - Externe sichheitstechnische Begehung mit Überprüfung der Sicherheit der Arbeitsstätte

Arbeitsschutzbeauftragte Mitarbeiter (intern)

- keine Fortbildung erforderlich
- Aufgaben:
  - Erstellung und Aktualisierung einer Gefährdungsbeurteilung pro Arbeitsbereich
  - Erstellung von Gefahrenstoffverzeichnissen
  - Erstellung und Aktualisierung eines Leiternprüfbuches
  - Kooperation mit Medizinproduktebeauftragtem (intern)

Arbeitsmediziner (extern)

- Facharzt für Arbeitsmedizin
- Aufgaben:
  - Durchführung der arbeitsmedizinischen Untersuchungen (G42)
  - Erkennung und Behandlung von arbeitsbedingten Erkrankungen
  - Externe Begehung mit Überprüfung der Einhaltung von Arbeitssicherheit

Rechtliche Grundlage: Arbeitsschutzgesetz (ArbSchG), Arbeitssicherheitsgesetz (ASiG), Vorschrift 2 der Deutschen Gesetzlichen Unfallversicherung (DGUV)

Strahlenschutz

Gesellschafter als Strahlenschutzverantwortlicher (intern)

- keine Fortbildung erforderlich
- Aufgaben:
  - Bereitstellung geeigneter Räume
  - Bereitstellung der Geräte
  - Bereitstellung des Personals
  - Bestellung eines Strahlenschutzbeauftragtern

Strahlenschutzbeauftragter Arzt (intern)

- Fachkunde im Strahlenschutz erforderlich, Refresher-Kurs, polizeiliches Führungszeugnis
- Aufgaben:
  - Planung und Festlegung von Strahlenschutzmaßnahmen
  - Einweisung in die Strahlenschutzarbeitsbereiche
  - Jährliche Unterweisung der Mitarbeiter

Verantwortliche/r für den Bereich Röntgen (intern)

- keine Fortbildung erforderlich
  Kenntnisse im Strahlenschutz sinnvoll
- Aufgaben:
  - Meldung von neuen Mitarbeitern an das Materialprüfungsamt und Bestellung von Dosimetern
  - Überprüfung von Röntgenschürzen und Strahlenschutzmaterial (Sicht- und Funktionskontrollen)
  - Koordination von regelmäßigen Prüfungen und Wartungen
  - Koordination und/oder Durchführung von Konstanzprüfungen

Rechtliche Grundlage: Strahlenschutzverordnung (StrlSchV)
Sonstiges: Meldung des Strahlenschutzverantwortlichen und Strahlenschutzbeauftragten an die zuständige Bezirksregierung erforderlich

Brandschutz

Arzt als Brandschutzverantwortlicher (intern)

- keine Fortbildung erforderlich
- Aufgaben:
  - Maßnahmen zur Prävention (z.B. Beauftragung eines Elektrikers zur Prüfung der Geräte nach DGUV 3)
  - Überprüfung der Räumlichkeiten (Freihalten von Fluchtwegen, etc.)
  - Supervision der Aufgaben

Brandschutzhelfer (intern)

- Fortbildung erforderlich
- mind. 5 % der Belegschaft
- Aufgaben:
  - Regelmäßige Durchführung von Übungen mit Evakuierungstraining
  - Überprüfung der Feuerlöscher
  - Überprüfung der Aushänge und Tafeln
  - Kooperation mit Gerätebeauftragten (intern)

Brandschutzbeauftragter (extern)

- Fortbildung erforderlich
- Aufgaben:
  - Ausbildung der Brandschutzhelfer
  - Mitteilung und Umsetzung neuer Anforderungen
  - Regelmäßige Schulung und praktische Übungen sämtlicher Mitarbeiter
  - Regelmäßige brandschutztechnische Begehungen

Rechtliche Grundlage: Arbeitsschutzgesetz (ArbSchG), Vorschrift 1 der Deutschen Gesetzlichen Unfallversicherung (DGUV)

Datenschutz

Arzt als Datenschutzverantwortlicher (intern)

- keine Fortbildung erforderlich
- Aufgaben:
  - Schutz der personenbezogenen Gesundheitsdaten
  - Erfassung und Überwachung der Datenaustauschprozesse
  - Supervision der Aufgaben

Datenschutzkoordinator (intern)

- keine Fortbildung erforderlich
- Aufgaben:
  - Bearbeitung und Integration datenschutzrelevanter Formulare
  - Überprüfung der Prozesse bzgl. der Einhaltung des Datenschutzes
  - Koordination von Schulungen

Datenschutzbeauftragter (extern)

- Fortbildung erforderlich
- Aufgaben:
  - Unterstützung bei der Umsetzung der Erstellung von datenschutzrelevanten Dokumenten (z.B. Einwilligung der Datenweitergabe an Narkoseärzte oder Reha-Kliniken)
  - Erstellung von Vertraulichkeitsvereinbarung für Mitarbeiter und externe Dienstleister
  - Mitteilung und Umsetzung neuer Anforderungen
  - Regelmäßige Schulung sämtlicher Mitarbeiter

Rechtliche Grundlage: Datenschutzgrundverordnung (DSGVO)
Sonstiges: Meldung des Datenschutzbeauftragten an Landesbeauftragten für Datenschutz und Informationsfreiheit (LDI) erforderlich

Qualitätsmanagement

QM-Beauftragter Arzt (intern)

- keine Weiterbildung erforderlich
- Aufgaben:
  - Überprüfung der Einhaltung der Prozesse, Kennzahlen, Strukturen
  - Teilnahme an internen und externen Audits
  - Supervision des Qualitätsmanagements

QM-Beauftragte Mitarbeiter (intern)

- diverse Fortbildungen verfügbar
- Aufgaben:
  - Koordination und Umsetzung der regelmäßig anfallenden Aufgaben
  - Durchführung und Auswertung von Befragungen
  - Teilnahme an internen und externen Audits
  - Koordination und ggf. Durchführung von Schulungen

QM-Berater (extern)

- Offizielle Weiterbildung
- Aufgaben:
  - Unterstützung bei Aufbau des QM-Systems
  - Mitteilung und Umsetzung neuer Anforderungen
  - Externe Begehung mit Überprüfung der Einhaltung des Vorgaben

Rechtliche Grundlage: Sozialgesetzbuch V § 135a Abs. 2 Nr. 2
Sonstiges: bei externer Qualifizierung z.B. nach DIN EN ISO 9001 gelten weitere Anforderungen

Konversion einer zementierten Arthrodese mit chronischer periprothetischer Pilzinfektion in eine Kniegelenkendoprothese

Hinnerk Baecker

Eine antimikrobielle und chirurgische Herausforderung

Die Behandlung akuter und chronischer periprothetischer Infektionen gehört zu den maßgeblichen Herausforderungen der Endoprothetik. Statistische Berechnungen prognostizieren einen fortwährend überproportionalen Anstieg der aseptischen und septischen Revisionseingriffe. In den vergangenen Jahren hat die Therapie der periprothetischen Infektionen einen grundlegenden Wandel erfahren, der geprägt ist von der Erkenntnis, dass die Nutzung diagnostischer und therapeutischer Standards der zuvor weit verbreiteten, gefühlten Evidenz Einzelner überlegen ist.

Unterschiedliche, miteinander konkurrierende Behandlungskonzepte können somit hinsichtlich ihrer Objektivität, Praktikabilität, Validität und Reliabilität verglichen werden. Zukünftig werden die klinischen Resultate dem direkten Vergleich standhalten müssen und auf diese Weise einen wissenschaftlich-objektiven Optimierungsprozess durchlaufen. Das verbleibende Potenzial zur weiteren Steigerung der erfolgreichen Infekteradikation kann auf diese Weise genutzt werden.

Eine erfolgreiche Therapie der periprothetischen Infektion ist dabei nicht mehr ausschließlich über die Behandlung der Infektion definiert. Wenn der Anteil erfolgreicher Infekteradikationen im klinischen Alltag bis zu 90 % beträgt, wird deutlich, dass die unterschiedlichen etablierten Therapiekonzepte weit fortgeschritten sind und sich die Qualität verschiedener Behandlungsalgorithmen zunehmend am funktionellen Outcome messen lassen muss. Die Erfassung von Patient-reported Outcome Measures (PROMS) spielt bei der Beurteilung des klinischen Outcomes eine zentrale Rolle. Nur wenn es gelingt, die Behandlungskonzepte hinsichtlich der definierten Endpunkte (i): Infekteradikation und (ii): klinisch-funktionelle Resultate zu vergleichen, können im Rahmen objektiver, wissenschaftlich-komparativer Analysen Verbesserungspotenziale erkannt und bereits etablierte Strategien fortwährend optimiert werden. Gleichzeitig muss die Behandlung periprothetischer Infektionen im klinischen Alltag stets patientenorientiert bleiben.

Der Algorithmus der PRO-IMPLANT Foundation ermöglicht dabei eine standardisierte Versorgung und ist integraler Bestandteil einer jeden periprothetischen Infektbehandlung durch die OPND. Eine patientenadaptierte chirurgische und antimikrobielle Therapie wird so gewährleistet.

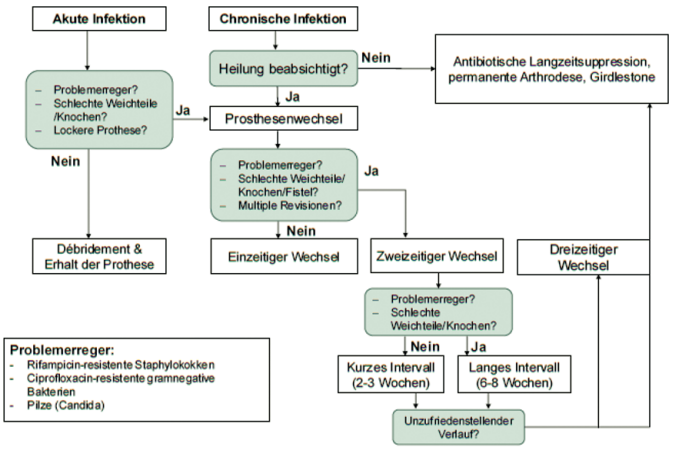

Periprothetische Pilzinfektionen stellen eine besondere Herausforderung dar und der im folgenden dargestellte Fall beschreibt die operative Rückführung von einer chronisch mit Candida parapsilosis und Enterococcus faecium infizierten Arthrodese in eine Revisionsknieendoprothese.

Die besondere Komplexität resultiert gleichermaßen aus den chirurgischen und antimikrobiellen Herausforderungen und ist ein Beispiel dafür, was die konsequente Anwendung moderner Behandlungsalgorithmen ermöglicht. Gleichzeitig kommt zum Ausdruck was es bedeutet, wenn die Behandlung einer periprothetischen Infektion nicht fachgerecht durchgeführt wird. Ein komplikativer Verlauf setzt dann eine Abwärtsspirale mit weitreichenden Konsequenzen für den Patienten in Gang.

Fallbeschreibung

Bei der 58-jährigen Patientin war in einem auswärtigen Krankenhaus bei persistierender periprothetischer Infektion eine Kniegelenksversteifung mittels eines zementierten Arthrodesemoduls durchgeführt worden. Bei persistierender Infektion mit Fistelbildung, massiver Einschränkung der Mobilität und Reduktion der Lebensqualität erfolgte wenige Monate nach der o.g. Versorgung die Vorstellung mit der Frage nach weiteren Therapieoptionen. Es wurden die Möglichkeiten und Risiken eines mehrzeitigen Wechsels zur Infektsanierung und ggf. Konversion auf eine Knie-TEP besprochen.

Im Rahmen der zunächst erfolgten Prothesenexplantation erbrachten die mikrobiologischen Proben den Nachweis eines Mischinfektes mit Candida-parapsilosis und Enterococcus faecium. Intraoperativ zeigten sich segmentale knöcherne Defekte im Bereich des distalen Femurs und der proximalen Tibia (AORI F2B/T2B). Der Streckapparat war ausgedünnt aber intakt, so dass die Möglichkeit zur Konversion in eine Knie-TEP ohne Streckapparatrekonstruktion bestand.
Dem Behandlungskonzept der PRO-IMPLANT Foundation für Difficult-to-Treat-Erreger (DTT) folgend, wurde ein sog. dreizeitiger Prothesenwechsel initiiert. Dementsprechend wurde 3 Wochen nach der Prothesenexplantation ein zusätzlicher Wechsel des Platzhalters vorgenommen, um die Vorteile eines erneuten chirurgischen Debridements zur Reduktion der Keimlast zu nutzen und gleichzeitig dem Polymethylmethacrylat (PMMA) der temporären Arthrodese Amphotericin B hinzuzufügen. Ziel war es, die lokale antifungale Therapie vor der Reimplantation einer Revisionsprothese zu optimieren und kontinuierlich hohe lokale Wirkstoffspiegel zu gewährleisten. Die systemische antimikrobielle und antifungale Therapie wurde mit der Explantation der infizierten Arthrodese begonnen und mit Ampicillin, Gentamycin und Caspofungin für 10 Tage iv. durchgeführt. Bei regelrechtem postoperativen Heilungsverlauf konnte nach 10 Tagen Amoxicillin und Fluconazol oralisiert werden. Insgesamt wurde der Enterococcus für 12 Wochen behandelt und eine antifungale Suppressionstherapie für 6 Monate vorgenommen.

Die Reimplantation einer gekoppelten Rotating-Hinge Prothese mit metallischer Defektaugmentation femoral und tibial erfolgte 6 Wochen nach der Prothesenexplantation, so dass sich das Intervall zwischen Ausbau und Reimplantation durch das dreizeitige Vorgehen insgesamt nicht verlängert hat.

Im 3-Jahres-Follow-up konnte die erfolgreiche Infekteradikation anhand der delphibasierten Consensus-Definition festgestellt werden. Die Patientin konnte in Vollzeittätigkeit wieder in ihren Beruf als Altenpflegerin zurückkehren und bewegte zum Zeitpunkt des letzten Follow-up 0°/0°/100° in Extension/Flexion.

Abb. 2: 3-Jahres FU Untersuchung mit ROM in Ext./Flex. 0°/0°/100°

Die Konversion von einer Kniegelenksarthrodese zurück auf eine Revisionsendoprothese stellt immer eine chirurgische Herausforderung dar. In Verbindung mit einer periprothetischen Pilzinfektion und einem dreizeitigen Wechsel ist der beschriebene Fall die Erstbeschreibung eines erfolgreich angewandten Wechselkonzeptes, dass die Bedeutung einer optimierten Abstimmung zwischen chirurgischem und antimikrobiellem Vorgehen in besonderem Maße unterstreicht.

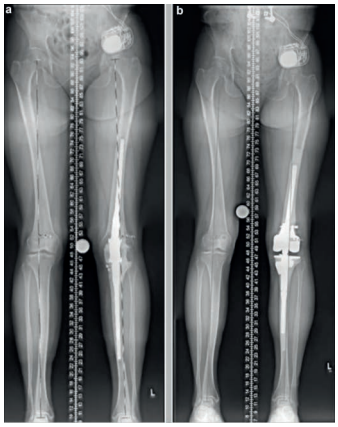

Abb. 3: Konversion von einer zementierten intramedullären Arthrodese zurück auf eine vollgekoppelte Rotating-Hinge Prothese mit metallischer Defektaugmentation femoral und tibial

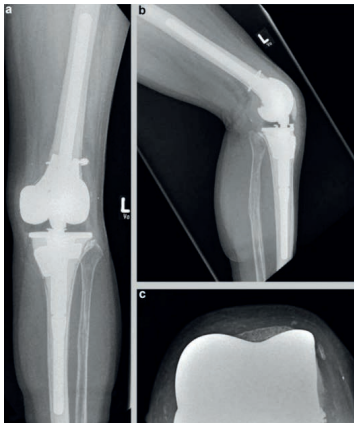

Abb. 4: NexGen RH Knie-Prothese (Zimmer/Biomet, Warsaw, IN) in (a) anteroposteriorer und (b) lateraler Aufnahme. (c) Patella tangential

Snapping Trizeps Syndrom – eine seltene Ellenbogen-erkrankung

Jan Geßmann

Ein Schnappen auf der medialen Seite des Ellenbogens, auch wenn es mit Symptomen im Zusammenhang mit dem Nervus ulnaris verbunden ist, wird nicht unbedingt durch eine Dislokation des N. ulnaris allein verursacht. In vielen Fällen liegt gleichzeitig eine Dislokation des medialen Trizepskopfes über den Epikondylus medialis vor. Klinisch zeigt sich dieses als „zweites", jedoch meist weniger eindeutigeres Schnappen nach Überspringen des N. ulnaris über den Epikondylus (Abb. 1). Diese Ursache des Schnappens muss unbedingt mit bedacht werden und spätestens intraoperativ muss auf ein mögliches Überspringen des Trizepskopfes in Flexion und Extension untersucht werden. Wird diese Trizepsinstabilität nicht erkannt und behandelt, kann es bei ansonsten erfolgreicher Transposition des N. ulnaris zu einem anhaltenden, symptomatischen Schnappen kommen. Spinner et al. bezeichnen das übersehene „Snapping triceps"-Syndrom als die Hauptursache einer revisionspflichtigen N. ulnaris Chirurgie auf Höhe des Ellenbogengelenkes. Auch die Erstbeschreibung des „Snapping triceps"-Syndroms 1970 durch Rolfson et al. war eine Revisionsoperation nach N. ulnaris Transposition bei einem 21-jährigen Patienten. Mit in der Literatur bislang wenigen Fallberichten, anatomischen Studien und radiologischen Beschreibungen handelt es sich um eine seltene Erkrankung des Ellenbogengelenkes, die mit Symptomen einer ulnaren Neuritis oder als isoliertes Problem auftreten kann. Neben einer rein weichteilig-muskulär bedingten Ursache müssen knöcherne Pathologien wie z. B. der Cubitus varus oder eine Dysplasie des Epikondylus ulnaris ausgeschlossen werden, die ebenfalls zu einem Überspringen des medialen Trizepsanteils bei Bewegung führen können. Klinisch führend ist in den meisten Fällen eine Neuritis mit einem medialen Ellenbogenschmerz mit Zunahme unter körperlicher Belastung. Das erste Schnappen wird typischerweise bei 70–90° Flexion im Ellenbogengelenk durch zuerst Subluxation des N. ulnaris ausgelöst und das zweite Schnappen dann bei weiterer Beugung. Wiederholende Bewegungen können einen Schmerz auslösen bzw. zu einer Reizung des N. ulnaris führen.

Es handelt sich um eine seltene Erkrankung, die mit Symptomen einer ulnaren Neuritis oder als isoliertes Problem auftreten kann.

Nicht jeder Patient ist symptomatisch und bedarf einer operativen Behandlung. Eine Operation ist bei neurologischen Symptomen, medialem Ellenbogenschmerz oder subjektiv störendem Schnappen indiziert. Wir berichten im Folgenden über einen 17-jährigen Patienten mit einem beidseitigem Snapping ulnaris Syndrom. Die erstmalige Vorstellung erfolgte vor zwei Jahren, da hier das Schnappen bei sportlicher Aktivität („Liegestützen") als Zufallsbefund aufgefallen war. Das Schnappen wurde zwar als störend, aber nicht schmerzhaft angegeben. Es wurde zunächst ein abwartendes Verhalten besprochen. Über die nächsten eineinhalb Jahre beschrieb der Patient jedoch eine Schmerzverstärkung und ein zunehmend „unangenehmes" Gefühl beim „Schnappen" über dem medialen Ellenbogen ohne eindeutige Neurologie. Klinisch zeigte sich eine beidseitig freie Ellenbogengelenksbeweglichkeit mit einer Subluxation des N. ulnaris bei Beugung von ca. 80°. Bei dünnem Weichteilmantel konnte auch die Dislokation des medialen Trizepsrandes bei ca. 110° gut beobachtet werden (Abb. 1). Aufgrund der zunehmenden Beschwerden und den Einschränkungen der sportlichen Aktivität entschieden wir uns für die operative Revision des Ellenbogens. Der Patient ist Rechtshänder mit hier führenden Symptomen, sodass zunächst die rechte Seite operiert wurde. Es erfolgte die offene Neurolyse und Transposition des N. ulnaris sowie die Transposition des medialen Trizepsrandes (siehe Abb. 1–8). Postoperativ erfolgte zunächst die Ruhigstellung in einer Orthese auf 90° für zwei Wochen. Aus der Orthese wurde unmittelbar mit physiotherapeutischer Übungsbehandlung mit aktiv-assistiven Bewegungen unter einer Limitierung von 0/0/110° für die Extension/Flexion begonnen. Zusätzlich erfolgte Lymphdrainage und über die ersten zwei Wochen die elastokompressive Wickelung. Drei Monate postoperativ zeigt sich ein freies Bewegungsausmaß. Ein Schnappen bestand weder subjektiv noch objektiv über dem medialen Ellenbogen.

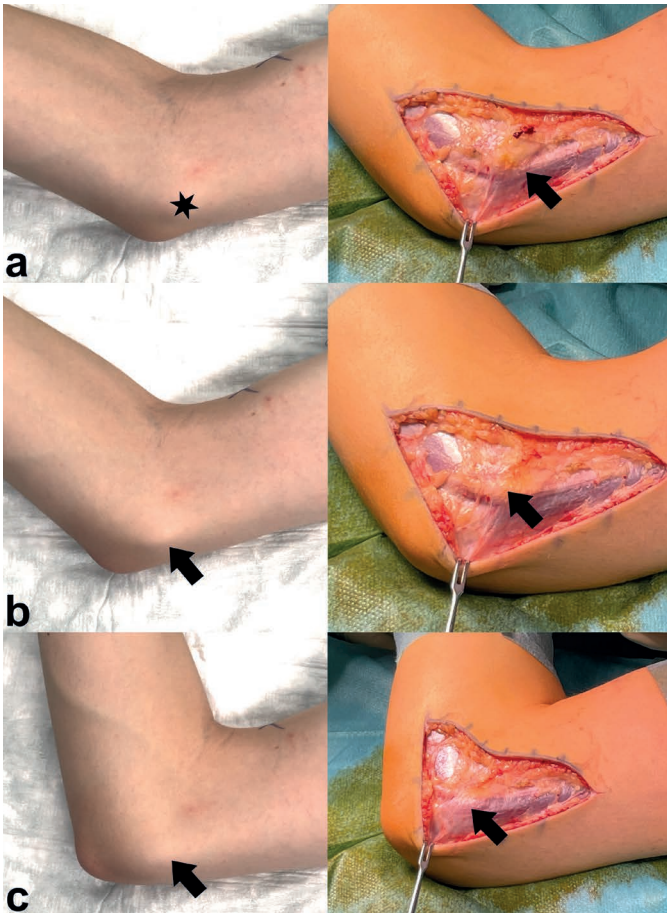

Abb. 1: Klinischer Untersuchungsbefund und jeweils OP-Situs in den entsprechenden Gelenkstellungen; a) Befund vor Subluxation des Nerven; b) Subluxation des N. ulnaris (Pfeile) über den Epikondylus (Stern) bei ca. 80° Flexion; c) bei zunehmender Beugung von ca. 110° Dislokation des medialen Trizepsrandes (Pfeile) über den Epikondylus

Abb. 2: Mobilisation und Neurolyse des N. ulnaris (angeschlungen im Vessel Loop), für die Transposition ist das Ablösen der Struther Arkade (in Pinzette) notwendig, nach distal ist das Osborne Ligament abgelöst und die Faszie des M. flexor carpi ulnaris (Dreieck) gespalten; Stern: Epikondylus medialis

Abb. 3: in der dynamischen Untersuchung und maximaler Beugung deutliche Dislokation und Schnappen des medialen Trizeps über den Epikondylus (Stern)

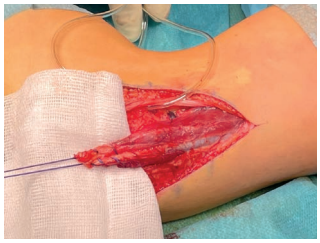

Abb. 4: der mediale Sehnenanteil der Trizepssehne ist abgelöst und armiert

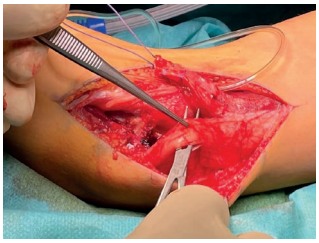

Abb. 5: der zentrale Sehnenanteil der Trizepssehne ist gespalten, eine Klemme ist bereits durch die Sehne geführt, mit der anschließend der armierte, abgelöste Sehnenanteil durchgezogen wird

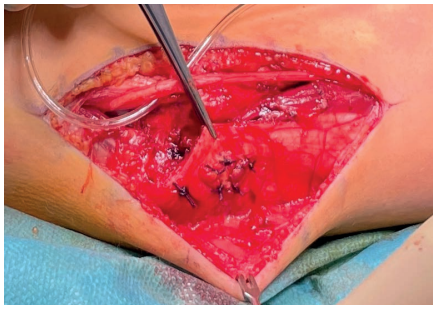

Abb. 6: nach Naht des transponierten Trizepsanteil im zentralen Sehnenanteil

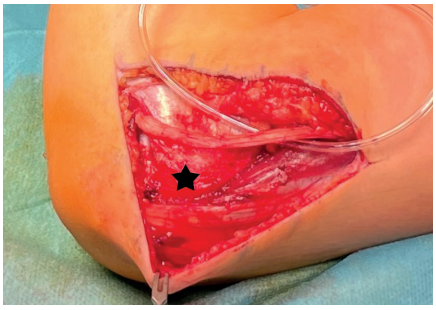

Abb. 7: nach der Sehen-Transposition wird dynamisch überprüft, dass es zu keiner Dislokation der Trizepssehne über den Epikondylus (Stern) mehr kommt

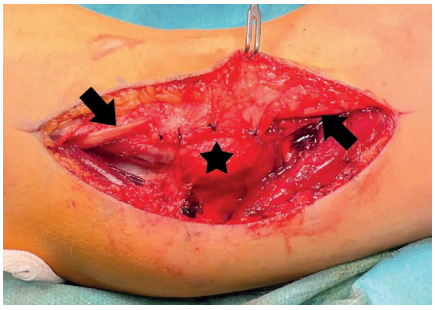

Abb. 8: subkutane ventrale Transposition des N. ulnaris (Pfeile) in Weichteiltasche; Stern: Epikondylus medialis

Zusammenfassend handelt es sich um eine seltene Erkrankung. Bei symptomatischen Schnapp-Phänomenen über dem medialen Ellenbogen muss eine „Snapping triceps"-Syndrom ausgeschlossen werden bevor nur der N. ulnaris verlagert wird. Mit der Sehnentransposition besteht eine sichere Zügelungsoperation ohne die Notwendigkeit der Resektion des medialen Muskelanteils und damit der Gefahr eines Kraftverlustes.

Abb. 9: postoperatives Ergebnis nach 10 Wochen, freie Beugung ohne Schnappen des N. ulnaris oder medialen Trizepsrandes

Postmeniskektomie-Syndrom

Frank Reichwein

Der Meniskusverlust im Kniegelenk führt zur verfrühten Abnutzung des Gelenkknorpels und zu einem frühzeitigen Beginn einer Arthrose. Beim Postmeniskektomie-Syndrom entwickeln die Patienten Symptome wie einen dumpfen störenden Schmerz, in der Regel nach einem kurzen schmerzarmen Intervall nach der Meniskusresektion. Leider gibt es wenig bis keine Evidenz für die weitere konservative Behandlung des Postmeniskektomie-Schmerzes.

In den letzten Jahren waren im Wesentlichen zwei künstliche Ersatzmeniskus-Produkte (Abb. 1) auf dem Markt, v.a. für segmentale Verluste des Meniskus, die Schmerzerleichterung im mittelfristigen Verlauf bei einem gewissen Prozentsatz der Patienten bedeutete. Der Effekt auf einen längerfristigen Gelenkerhalt oder -schutz blieb unklar. Die Produkte sind mittlerweile nicht mehr verfügbar.

Die Transplantation eines Allograft-Meniskus (Leichenmeniskus) zeigte eine dauerhafte Lösung für subtotale oder totale Meniskektomien mit einer Überlebensrate von 80 % nach 10 Jahren in größeren Studien auf.
Das Allograft kann auch die Progression des Verschleißes aufhalten. Zur Zeit ist es extrem schwierig, einen passenden Spendermeniskus zu finden, selbst wenn die Krankenkasse die Vergütung außerhalb der DRG oder des Fallbudgets genehmigt. Zum einen stehen nicht genügend Spendermenisci zur Verfügung, zum anderen ist das Größen-Matching sehr wichtig für die spätere Funktion (Abb. 2).
Knorpelrekonstruktionen bei fehlendem Meniskus werden durchgeführt, haben aber schlechtere Ergebnisse als Knorpelmaßnahmen bei erhaltenem oder transplantiertem Meniskus.

Das Allograft kann auch die Progression des Verschleißes aufhalten.

Bei Fehlstellungen werden Osteotomien durchgeführt, auch in Kombination mit Meniskusrekonstruktionen, häufig bereits bei bereits fortgeschritteneren Knorpelschäden. Im klinischen Test befindet sich ein weiteres Produkt eines Meniskusersatzes (medial) aus Polycarbonat-Urethan, derzeit jedoch ebenfalls nicht verfügbar und mit unklaren Ergebnissen.

Bei fortgeschrittenem Verschleiß kommt dann schließlich die Teilprothese zur Anwendung.

Fallvorstellung

Vorgeschichte

27-jährige Patientin, Erstvorstellung 3/22 nach insgesamt 3-maliger Vor-Operation am linken Kniegelenk, zuletzt 2019 mit Entfernung eines wenige Monate zuvor eingebrachten künstlichen Teilmeniskus medial, davor subtotale Innenmeniskusresektion.
Seit 12/21 wieder vermehrt medialseitige belastungsabhängige Schmerzen, arbeitsunfähig erkrankt; lange Gehstrecken >30 min nicht möglich, Schwellneigung.

Klinische Untersuchung

Orientierend gerade Beinachse beidseits, rechts tendenziell physiologisch valgisch, Bewegungsumfang beidseits Extension/Flexion 5-0-130, kein Gelenkerguss links, deutlicher Druckschmerz am medialen Gelenkspalt, positive Innenmeniskuszeichen, Bandführung stabil, Patella-Untersuchung unauffällig.

MRT

Beginnender Knorpelschaden med. Kompartment, punktuell maximal II°ig, tw. fissurale Knorpelläsionen v.a. femoral, Innenmeniskus subtotal v.a. intermediär reseziert, im Hinterhorn noch Reste, kein Knochenödem medial, kein Gelenkerguss (Abb. 3 und 4)

Röntgen Ganzbeinaufnahme bds.

rechts exakt gerade Beinachse, links minimal varisch (Korrekturpotential 3,5°, Medialer Proximaler Tibiakopf Winkel 87°) (Abb. 5)

Was sind die Optionen

- Meniskus-Allograft: Aktuell nur sehr schwer, gematchten Allograft-Spendermeniskus zu erhalten, Kosten über Einzelkosten-Antrag (ca. 5 TE nur der Meniskus)
- Konservativ: valgisierende Orthese, Physiotherapie, Hyaluronsäure
- „Mini-Osteotomie“ / valgisierende HTO: Planung mit minimaler Überkorrektur 3,5 °, entsprechend 4 mm

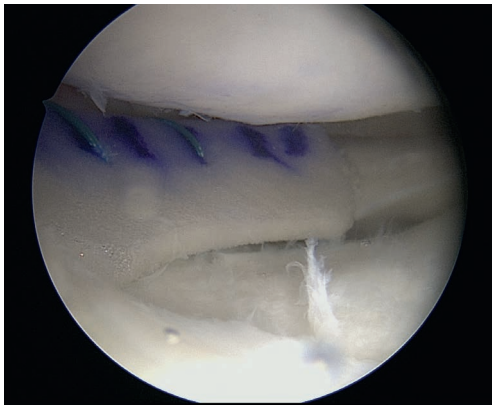

Abb. 1

Abb. 2

Abb. 3

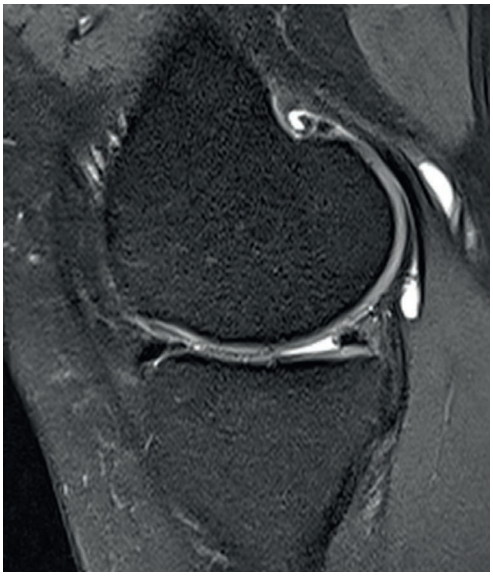

Abb. 4

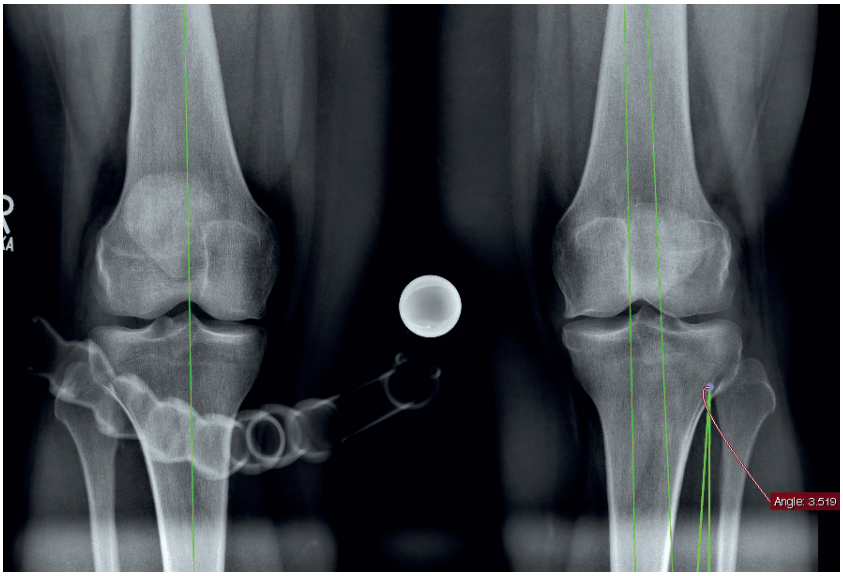

Abb. 5

Wozu haben wir uns entscheiden?
OP 4/22 mit Arthroskopie und „Mini HTO“ (Abb. 6 und 7)
Problemloser post-operativer Verlauf, stationäre Behandlung 3 Tage. Bei Entlassung reizfreie noch leicht geschwollene Narbe am medialen proximalen Unterschenkel, ROM 0-0-90, Gehstützen mit 20kg Teilbelastung

Kontrolle 5/22, 9/22, 2/23: sehr gute Alltagstauglichkeit, kann Spazieren, der Gelenkschmerz ist weg, plant wieder Skifahren; Platte stört etwas im Schienbeinbereich, Wetterfühligkeit; ME geplant (Abb. 8, 9 und 10))

Diskussion
Ziel des Beitrags ist die Sensibilisierung auf die Problematik des Postmeniskektomie-Syndroms. Der Meniskus stellt einen wichtigen Kraftverteiler und Stabilisator für das Kniegelenk dar, ein frühzeitiger Verlust an größeren Mengen Meniskussubstanz ruft häufig im weiteren Verlauf, v.a. bei Resektion in jungen Jahren, schwer zu behandelnde Symptome hervor. Daher sollte der Erhalt des Meniskus im Fokus jeder chirurgischen Intervention beim geschädigten Meniskus stehen.

Ist der Zustand eines Postmeniskektomie-Syndroms eingetreten, bleiben die skizzierten Maßnahmen. Sind die Beschwerden akut, hilft oft neben der klassischen konservativen symptomatischen Therapie (NSAR, Physio) eine entlastende Orthese (valgisierend beim medialen, varisierend beim lateralen Problem). Allerdings ist dem oft jungen Menschen das dauerhafte Tragen einer Orthese kaum zuzumuten.

Prüft man die operativen Möglichkeiten, so muss man aktuell den Teilersatz mit Platzhalterstrukturen eigentlich ausschließen, entweder sind sie nicht mehr verfügbar oder versagen im klinischen Gebrauch. Die Meniskus-Allograft-Transplantation (MAT) stellt eine sehr gute Alternative dar, der Autor verfügt selbst über gute Erfahrungen mit der arthroskopisch assistierten Methode. Leider ist die Verfügbarkeit trotz sehr guter Studienlage und auch klarer Stellungnahme der Deutschen Kniegesellschaft in der aktuellen Anwendung sehr begrenzt.

Bei der Prüfung der dauerhaften Entlastung des überlasteten Kompartments hilft es für die Entscheidung zu einer Osteotomie natürlich, wenn auch pathologische Verlagerungen der Beinachse und / oder bereits Knorpelschäden (ICRS III oder höher) vorliegen.

Unser Fall zeigt, dass in Grenzfällen trotz eigentlich gerader Beinachse und physiologischen Kniewinkeln eine minimale Korrektur durchaus in Betracht gezogen werden kann. Wichtig ist neben der exakten Planung, dass der Patient sehr genau über das Ziel und die Sinnhaftigkeit einer solchen für ihn aufwändigen Prozedur aufgeklärt und informiert ist.

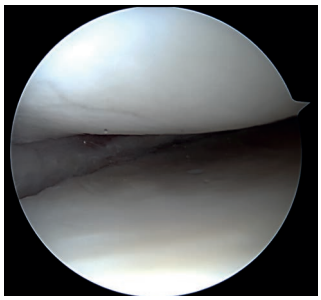
Abb. 6

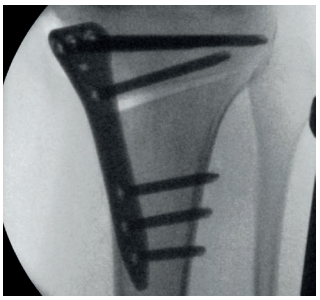
Abb. 7

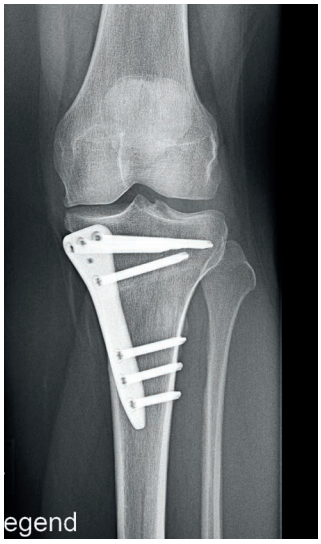
Abb. 8

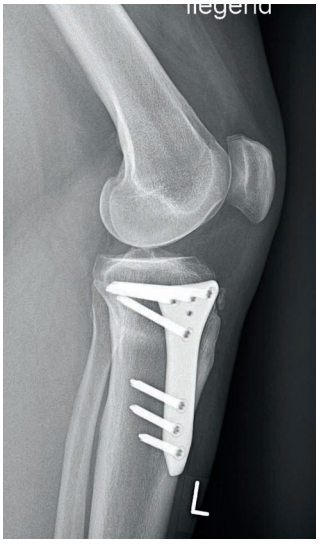
Abb. 9

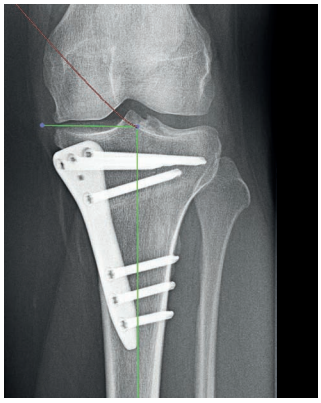
Abb. 10

Update osteochondrale Läsionen des Talus-Diagnose und Therapie

Mehrdad Mahvash

Definition/Einleitung
Es sind Schäden an der Knorpel-Knochengrenze innerhalb des Gelenkes. Die osteochondralen Läsionen betreffen in den meisten Fällen den Talus. Der Talus ist nach Knie- und Ellbogengelenk die dritt häufigste Lokalisation dieser Erkrankung. OLT macht 4 % aller osteochondralen Läsionen im Körper aus. Häufig betroffen sind junge, sportlich aktive Menschen.

Ursachen
Akute Verletzungen (in den meisten Fällen)
Chronische Instabilität im Sprunggelenk
Starke Fehlstellungen im Rückfuß
Durchblutungsstörungen (selten)

Klinik
Häufig Schmerzen, Schwellung und gelegentlich Blockadegefühl im Sprunggelenk.
Vermehrte Beschwerden nach Sport oder nach längerer Belastung.
Teilweise bestehen auch keine Beschwerden.

Diagnostik:
Anamnese und klinische Untersuchung (Impingement im Sprunggelenk, Bandinstabilität, Fehlstellungen des Sprunggelenkes?)
Goldstandard ist die MRT-Untersuchung
Röntgen im Stehen in zwei Ebenen (Beurteilung der Achsstellung)
CT bei zystischer Veränderung des Talus
Diagnostische Arthroskopie

Lokalisation:
Ca. 26 % der OCL befinden sich an der lateralen Talusschulter (98 % traumatisch bedingt)

Ca. 53 % der OCL befinden sich an der medialen Talusschulter (64–70 % traumatisch, aber oft im Zusammenhang mit fokaler Überbelastung bei einem Pes planovalgus und einer chronischen OSG-Instabilität).
Ca. 10 % der OCL können bilateral vorkommen.

Wichtige Faktoren für die Entscheidung des Therapieverfahrens
Größe der Läsion
Gradierung der Läsion
Alter der Patienten:
Differenzierungsfähige Stammzellen fehlen im erwachsenen Knorpel.
Höhere Regenerationspotentiale bestehen bei Kindern und Jugendlichen.

Klassifikation

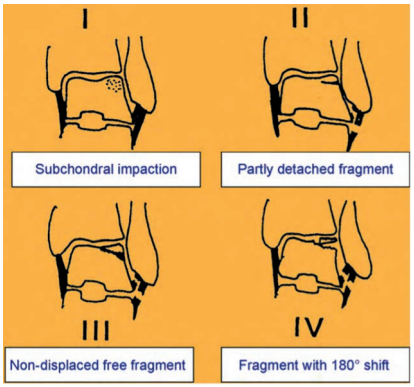

Abb. 1: Bernt and Harty classification, 1959
Quelle: Elsevier Masson SAS. Osteochondral lesions of the talus, current concept, O.Laffenetre, 2010

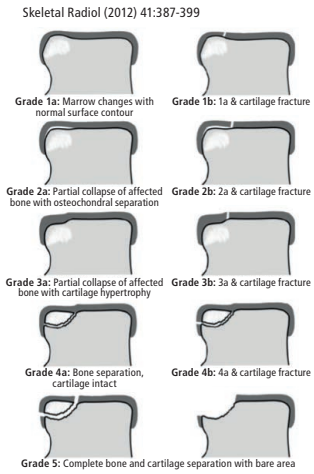

Abb. 2: Schematic diagram of talar osteochondal lesion grading system
Quelle: Pubmed. High resolution MR imaging of talar osteochondral lesions with new classification, James Francis Griffith, 2011

Konservative Therapie
Einschränkung der körperlichen Aktivität
Gewichtsreduktion
Physiotherapie
Orthopädische Einlagen
Sinnvoll bei Kindern
Beschränkt auf die Stadien I und II
Unterschiedliche Erfolgsraten ca. 50 %
Medikamentöse Therapie wie Hyaluronsäure

▶ Konservative Therapieversuche sind auf lange Sicht wenig erfolgversprechend

Operative Therapie
AMIC (autologous matrix-induced chondrocytogenesis)
ACI (autologous chondrocyte implantation)
MACI (matrix-induced autologous chondrocyte implantation)
Retrograde Anbohrung
Spongiosaplastik+AMIC
OATS (osteochondral autograft system) / Mosaikplastik
Spongiosaplastik
Debridement/Mikrofrakturierung

Mikrofrakturierung
Die klinischen Resultate sind überwiegend gut bis sehr gut (Erfolgsraten von 77 bis 96 % werden beschrieben)
- Indikationsstellung beschränkt auf Läsionen von <1,5 cm²
- Wird überwiegend arthroskopisch durchgeführt

Retrograde Anbohrung
Für Grad-I- und -II-Läsionen mit intakter und vitaler Knorpelschicht geeignet.
Es wird das sklerotische subchondrale Knochen angebohrt
Zusätzliche autologe Spongiosaplastik bei zystischer Veränderung.
Anbohrung erfolgt arthroskopisch mit Bildverstärker.
Neuerdings präzise Anbohrung CT-gesteuert über einen Roboter möglich.

Ergebnisse
Erfolgsraten von ca. 81 % werden beschrieben,
Daten zur Sportfähigkeit fehlen!
Nachteile
- Die exakte Anbohrung ohne Verletzung der Knorpelschicht technisch mit Bildverstärker schwierig!
- Großer zeitlicher und technischer Aufwand

Osteochondral Autograft Transfer System (OATS) und Mosaikplastik
Definition:
Transplantation von Knorpel-Knochen-Zylinder in den Talus, entnommen aus einer belastungsfreien Stelle des Kniegelenkes, supracondylär oder intercondylär.

Indikationen:

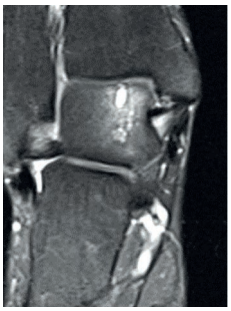

Abb. 3

- Große, Grad-III- oder -IV-Läsionen am Talus
- Rezidivfälle

Erfolgsraten liegen laut Studien bei 89 bis 100 %.

Probleme bei der Technik:
Anatomisch (Wiederherstellung der Talusrolle)
Biomechanische Störung (Entnahmetechnik, Hitzenekrosen, Einschlagschäden)
Biochemische Unterschiede des Knorpelgewebes von Knie und Talus.
Im Schnitt sechs Jahre nach Mosaikplastik in 90 % der Fälle erneute Zystenbildung möglich.
Entnahmemorbidität.
Für die Implantation des Zylinders am Talus ist eine Osteotomie des Innen- bzw. Außenknöchels notwendig (Erhöhte Morbidität).

Autologe matrixinduzierte Chondrogenese (AMIC®)

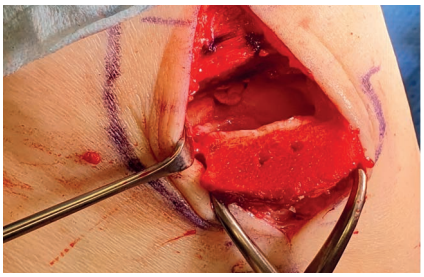

Abb. 4: Osteochondrale Läsion medial am Talus, Innenknöchelosteotomie und freie Sicht auf Läsion

Abb. 5: Die Membran für AMIC-Verfahren wird entsprechend der Läsion zugeschnitten – Markierung der glatten Seite

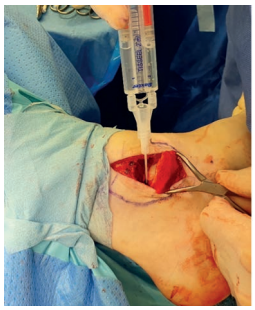

Abb. 6: Die Membran wird mit einem Fibrinkleber angebracht

Es handelt sich um eine Kombination aus Membrantechnologie und Mikrofrakturierung.
Die klinischen Resultate sind überwiegend gut bis sehr gut
Die Operation kann arthroskopisch und offenchirurgisch durchgeführt werden.
Es handelt sich um ein einzeitiges Verfahren.
Häufig kann die Operation ohne eine Innenknöchel-Osteotomie durchgeführt werden.

Wirkungsprinzip:
Mikrofrakturierung mit Freisetzung der Stammzellen.
Kollegenmembran bereitet ein gutes biologisches Milieu, die Zellen bleiben am Ort.
Weitere Differenzierung der Blutzellen vor Ort in Faserknorpelzellen.

Autologe Chondrozyten-Implantation (ACI)
1. Eingriff:
Entnahme von Chondrozyten vom Knie oder Talus, die in vitro kultiviert werden
2. Eingriff:
Nach 2–5 Wochen Implantation der Zellen im Bereich der Defektzone: Ohne Matrix oder mit Matrix (MACI: Matrix associated autologous chondrocyte implantation)

Autologe Chondrozyten-Implantation (ACI)
Indikationen:
- OCL grösser als 1,5 cm²
- Alter der Patienten < 50–55 Jahre

Kontraindikationen:
- Läsionen an Talus und distaler Tibia (Kissing-lesions)
- OSG-Arthrose sind Kontraindikationen.

Vorteile:
- Arthroskopisch ist laut Literatur keine Unterscheidung vom hyalinen Knorpel möglich mit guten und sehr guten Ergebnissen.

Nachteile:
- Zeit und Kostenintensiv
- Entnahmemorbidität
- 2. Operation notwendig

Cave!

Die Zellen nach ACI unterscheiden sich kaum von differenzierten Zellen nach AMIC (Gierloff M, Nitsche T, Adam-Klages S et al (2014) In vitro comparison of different carrier materials with rat bone marrow MSCs).

Zusammenfassung
Unzureichende Evidenz über die Therapieverfahren, kurz- und mittelfristige Ergebnisse sind insgesamt gut.
Die Datenanalyse zur Therapieverfahren der osteochondralen Läsionen am Talus zeigt kein überlegenes Verfahren.
Die wissenschaftliche Evidenz für die Mikrofakturierung ist am höchsten mit Grenzen der Mikrofakturierung bei größeren Defekten >1,5 cm² und Verschlechterung der Ergebnisse nach 5 Jahren.
Auswahl der Therapie ist abhängig von Wissen und Erfahrung des Operateurs.
Patientenfaktoren wie Alter, Nikotinabusus, Diabetes mellitus und BMI haben großen prognostischen Einfluss.

OCL-verursachende Faktoren, wie Malalignement und Gelenksinstabilität sollten mitbehandelt werden.
Das AMIC-Verfahren scheint nach den ersten langfristigen Ergebnissen eine wirksame Alternative zu sein.
Konservative Therapie ist häufig nicht erfolgversprechend.
Kleinere defekte <1,5 cm² eignen sich für die Technik der Knochenmarkstimulation.
Größere Defekte >1,5 cm² eignen sich für membranaugmentierte Knorpel-Ersatzplastiken.

Priv.-Doz. Dr. med.
Ralf Müller-Rath

FA für Orthopädie und Unfallchirurgie, Sportmedizin

Spezialisierung
Arthroskopische Operationen an Knie, Schulter, Ellenbogen, Sprunggelenk, Gelenkrekonstruktion

mueller-rath@opnd-neuss.de

Mehrdad Mahvash

FA für Chirurgie, Unfallchirurgie und Orthopädie, zertifizierter Fußchirurg (GFFC)

Spezialisierung
Fuß- und Sprunggelenkchirurgie

mahvash@opnd-neuss.de

Dr. med.
Frank Reichwein

FA für Orthopädie und Unfallchirurgie, Spezielle orthopädische Chirurgie

Spezialisierung
Arthroskopische Chirurgie, Sportorthopädie, rekonstruktive Schulter- und Kniechirurgie, Endoprothetik

reichwein@opnd-duesseldorf.de

Prof. Dr. med.
Jan Geßmann

FA für Orthopädie und Unfallchirurgie,
Spezielle Unfallchirurgie

Spezialisierung
Schulter-Ellenbogen-chirurgie, Endoprothetik, Rekonstruktion

gessmann@opnd-duesseldorf.de

Priv.-Doz. Dr. med.
Hinnerk Baecker

FA für Orthopädie und Unfallchirurgie, Spezielle Orthopädische Chirurgie, Spezielle Unfallchirurgie

Spezialisierung
Endoprothetik der großen Gelenke

baecker@opnd-duesseldorf.de



Priv.-Doz. Dr. med.
Torsten Mumme

FA für Orthopädie und Unfallchirurgie, Spezielle orthopädische Chirurgie, Sportmedizin

Spezialisierung
Endoprothetik der großen Gelenke, Umstellungsosteotomien, Hüftarthroskopie

mumme@opnd-neuss.de

Dr. med. Tobias Gensior

FA für Orthopädie und Unfallchirurgie, Spezielle Unfallchirurgie, Sportmedizin, Notfallmedizin, D-Arzt

Spezialisierung
Arthroskopische Chirurgie, rekonstruktive Knie- u. Sprunggelenkschirurgie, Knorpelersatzverfahren, Osteotomien

gensior@opnd-neuss.de

Prof. Dr. med.
Dominik Seybold

FA für Orthopädie und Unfallchirurgie,
Spezielle Unfallchirurgie

Spezialisierung
Schulter-Ellenbogen-chirurgie, Endoprothetik, Rekonstruktion

seybold@opnd-duesseldorf.de

Priv.-Doz. Dr. med.
Wolfgang Nebelung

FA für Orthopädie und Unfallchirurgie, Physikalische Therapie

Spezialisierung
Arthroskopische Chirurgie, Sportorthopädie, rekonstruktive Schulter- und Kniechirurgie, Endoprothetik, Umstellungsosteotomien

nebelung@opnd-duesseldorf.de

Termine

Kongresse/Tagungen unter Beteiligung der OPND

- **III. Sportmedizinisches Symposium Niederrhein,** 29.04.23, Krefeld
- **OPND live,** 10.05.23, Düsseldorf
- **7. orthopedicum Lich Kniekurs,** 12.–13.05.23, Marburg
- **28. Jahreskongress der DVSE,** 29.06.– 01.07.23, Hamburg
- **AE/DVSE-Masterkurs Schulter- und Ellenbogenendoprothetik,** 20.–21.07.23, Berlin
- **13. Arthromedicum,** 07.–10.09.23, Grassau
- **40. AGA Kongress,** 14.–16.09.23, Berlin
- **12. Jahreskongress der Deutschen Kniegesellschaft,** 17.–18.11.23, Essen
- **Update Orthopädie und Unfallchirurgie,** 24.–25.11.23, Neuss
- **Arthroskopie- und MRT-Kurs,** 17.02.–24.02.24, Wolkenstein

Extended 2023! OPND und Rhein Fire Düsseldorf

Auch in der Saison 2023 der European League of Football (ELF) kooperieren die OPND und das American Football Team Rhein Fire. Die Mannschaftsärzte Dr. Tobias Gensior und PD Dr. Müller-Rath kümmern sich dabei um alle sportmedizinischen Belange, wie z.B. akute Verletzungen oder auch überlastungsbedingte Schäden. Die OPND wünscht dem Team viel Erfolg!

The Fire is Back!

Impressum

Medizinisches Versorgungszentrum OPND GbR

Standort Neuss
Breite Str. 96, 41460 Neuss, Telefon: 0 21 31 · 27 45 31, info@opnd-neuss.de

Standort Düsseldorf
Plange Mühle 4, 40221 Düsseldorf, Telefon: 02 11 · 23 92 07 35, info@opnd-duesseldorf.de

Impressum

Herausgeber und V.i.S.d.P.

OPND

www.opnd.de

Redaktion dieser Ausgabe
Carolin Medawar

Layout
Beate Tebartz Grafik-Design, Düsseldorf

Abbildungen
Titelbild: © Shutterstock: Dmitrydesign
Seite 21, Anzeige BVASK: © Adobe Stock – Marcus Retkowietz

Widerrufserklärung

Wenn Sie diesen Newsletter nicht weiter erhalten möchten, können Sie den Bezug jederzeit formlos unter Angabe Ihrer Kontaktdaten abmelden. Ihre Adresse wird dann aus dem Verteiler gelöscht.

Ältere Ausgaben finden Sie auf unserer Website **opnd.de** unter der Rubrik „News"